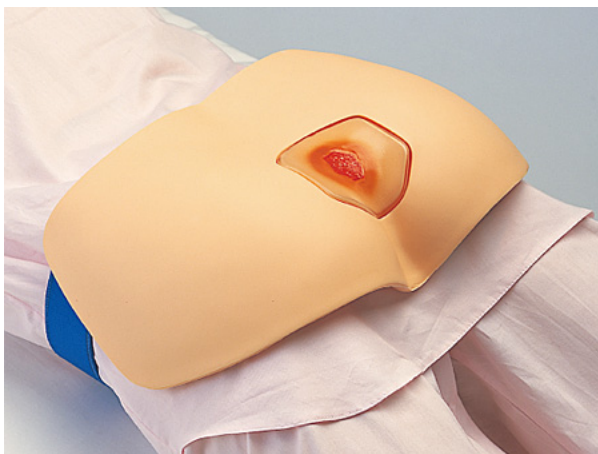

Simulátor ošetření proleženin

M156

Návod k obsluze



Kladská 1082
500 03 Hradec Králové 3
tel: 495 220 229
495 220 394
fax: 495 220 154
GSM brána: 602 123 096
E-mail: info@helago-cz.cz
<http://www.helago-cz.cz>

Tento simulátor můžete nasadit na lidské tělo nebo figurínu. Je určen k výuce péče o dekubitální vředy.

Souprava se skládá ze 4 různých typů, které představují jednotlivé stupně dekubitálních vředů (I. – IV. stupeň). Vředy jsou obarveny ze spodní části, proto nevyblednou po použití preparátů nebo při mytí. Dekubitální část nebude po ukončení výuky odbarvená. Struktura epidermálního poranění je vytvořena velmi realisticky a umožňuje výuku péče o jednotlivá stádia vředů. Součástí simulátoru je pás, kterým se model nasazuje na lidské tělo.

Vlastnosti:

- Simulátor lze nasadit na figurínu v jakékoliv poloze a rychle připnout, odepnout a vyměnit.
- Vzhledem k tomu, že je dekubitální část obarvena z vnitřní strany a vyrobena z transparentního vinylchloridu, je vnější část odolná vůči chemickým preparátům.
- Snadné čištění modelu pomocí mycích prostředků.

Bezpečnostní opatření (při uskladnění, údržba modelu)

1. Model je vyroben z vinylchloridu, proto jej neskladujte v místě s přímým slunečním světlem nebo při vysoké teplotě.
2. Model se může snadno zašpinit, proto jej nebalte do novinového papíru nebo jiných potištěných obalů. Špínu z kůže lehce otřete neutrálním čisticím prostředkem nebo činidlem na bázi lihu.
3. Nepište na model perem, inkoust by prosákl do kůže a způsobil by neodstranitelné skvrny.

Hlavní příznaky každého stádia vředu a způsoby ošetření

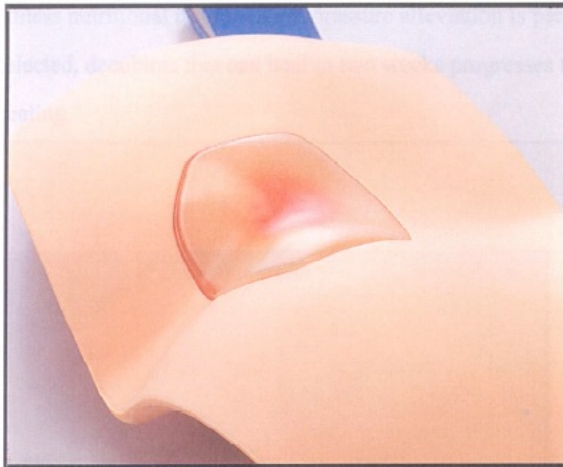
I. stupeň dekubitálního vředu

Příznaky

Pokožka dosud nebyla protržena, ale pozorujeme trvalé zabarvení dočervena. Léze lze sledovat při makroskopickém sledování povrchu těla. Na pohmat je kůže slabší a při doteku se podobá bonbónům marshmallow. V tomto stádiu nastává poškození nejen pokožky a kožní vrstvy, ale také všech měkkých tkání včetně tuku a svalových vrstev.

Způsoby ošetření:

V tomto případě je důležitá prevence proti odírání pokožky a její ochrana je základem péče o kůži. Nedoporučuje se masáž, protože by mohla způsobit odření a krvácení již poškozené podkožní tkáně.



II. stupeň dekubitálního vředu

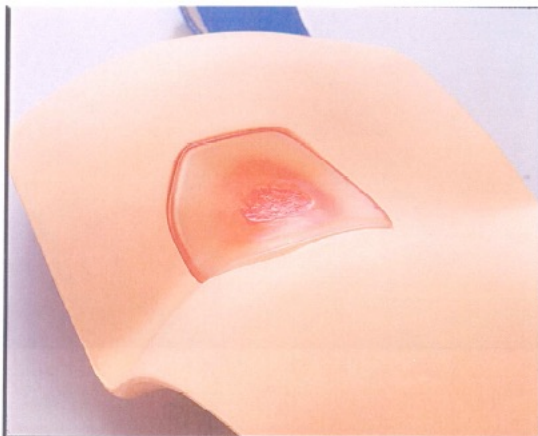
Příznaky

Epidermální odřeninou označuje typický II. stupeň dekubitálního vředu. Poraněná vrstva uprostřed představuje částečné dermální poranění, které rovněž patří do tohoto stádia. Protože je v kožní vrstvě silný tok krve, je v počátku II. stupně dekubitálního vředu pozorovatelné krvácení a výtok. Puchýř s tekutinou je také příznakem II. stupně. Puchýře, které obsahují krev (hematom), mají poranění v hlubším místě a zasahují do kožní vrstvy, také řadíme do II. stupně.

Na povrchu poraněné místo vysychá, kožní vrstva odumírá a tvoří se na něm žlutý strup. Jestliže je poranění vyschlejší, vytvoří se tenký černý strup a v mnoha případech rychle nastane III. a IV. stupeň dekubitálního vředu.

Způsoby ošetření:

Jestliže se podaří včas ošetřit kožní poranění v tomto stádiu, kdy je poranění kůže povrchové, může se pokožka zahojit. Nicméně je ve II. stupni důležité, aby se rána zahojila v krátkém čase. Pokud u proleženiny nedojde ke zlepšení, zmírnění tlaku a vhodnému ošetření, které se léčí 2 týdny, může nastat léčba trvajícím přinejmenším 3 – 4 měsíce.



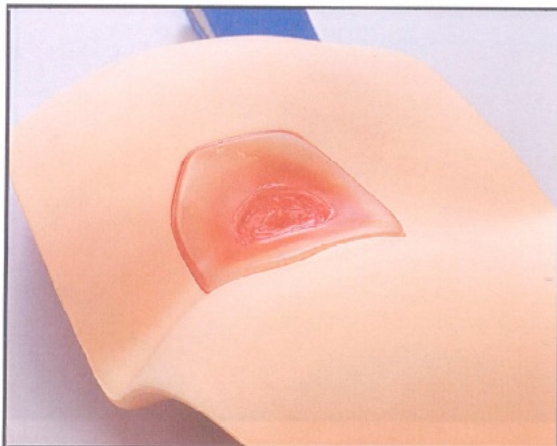
III. stupeň dekubitálního vředu

Příznaky

Ojedinele se stává, že po II. stupni dekubitálního vředu nastane stupeň III. Obvykle nastane III. stupeň po léčení IV. stupně, kdy dochází k postižení svalové tkáně a oblastí v hlubších vrstvách. Například při infekci ošetřované bez odstraňování strupů ve stupni IV., kdy vřed zasahuje do svalové vrstvy a hlubších vrstev, a strup se odstraní až později, můžeme někdy pod strupem pozorovat zrnitou tkáň. V těchto případech se jedná o III. stupeň. Doba, kdy se dekubitální vřed rychle zmenší pokrytím granulační tkáně, je také III. stupeň. U dekubitálních vředů, které se opět dostanou do III. stupně, kdy není úspěšně zmírněn tlak, nutriční výživa je zhoršená nebo se pokračuje s léčbou s antikarcinogenními léky, může se objevit v granulační tkáni hnědé nebo černé odumřelé místo (subkutánní nekróza).

Způsoby ošetření:

Cílem péče o postižené místo ve III. stupni je odstranit nekrotickou tkáň, pokud se objeví, a následně obvázat tak, aby došlo ke správnému vyvýšení granulační tkáně. Ve III. stupni dekubitálního vředu, protože jsou buňky v bazální vrstvě přítomny jen na okraji poranění, probíhá hojení od okrajů rány. Ideální je, aby hojení bylo pomalé od okraje současně s ranou pokrytou granulační tkání.



IV. stupeň dekubitálního vředu

Příznaky

VI. stupeň dekubitálního vředu se pozná podle rozšiřujícího se zranění až k fascii a okostici po odstranění strupu. Dokonce i po odstranění strupu, můžete pozorovat černou podkožní, svalovou, okostiční nekrózu a někdy zbytky bílé nekrózy povázky.

V tomto stádiu se často objevuje rozsáhlé oddělení kůže od podkožní tkáně, které se nazývají kapsy. Tato kapsa je indukovaná, protože stlačení podkožního tuku a svalových vrstev je rozsáhlejší než tlak na kožní vrstvu má za následek zhoršení krevního oběhu.

Proto v podkožní tkáni dojde k rozsáhlejší nekróze než na kůži a odstraněním nekrotických částí se vytvoří kapsa.

Způsoby ošetření:

Pokud se vytvoří rozsáhlá kapsa, měla by se řezem otevřít pro kontrolu infekce.

Naplánujte postupné odstranění nekrotických částí ve fascii a okostici.

V tomto stupni dekubitálního vředu je cílem lokálního ošetření kontrola infekce a odstranění nekrotické tkáně.



